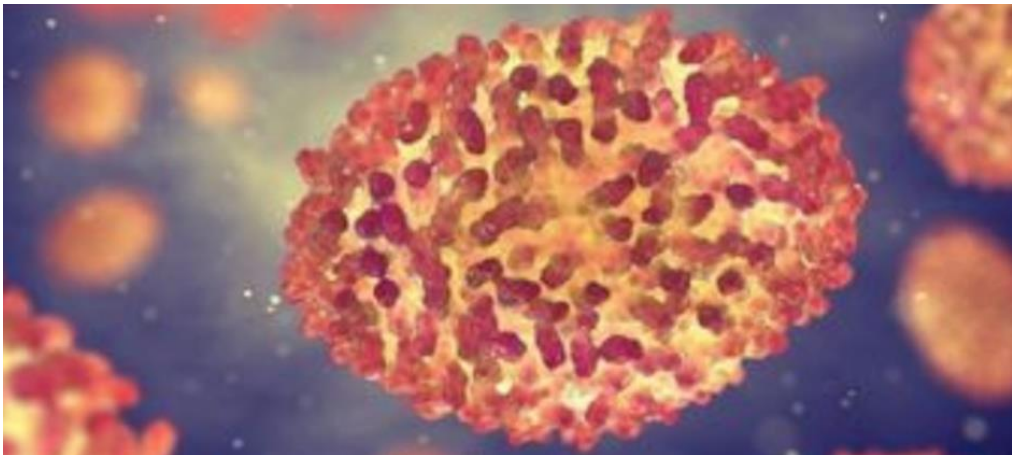


# Monkeypox Virus

## Manifestations dermatologiques

Groupe MonkeyPeaux  
Société Française de Dermatologie

Marie Beylot Barry, Charles Cassius, Olivier Chosidow, Johan Courjon,  
Pascal Del Giudice, Nicolas Dupin, Sébastien Fouéré, Florian Herms,  
Thomas Hubiche, Gentiane Monsel, Agathe Nouchi



Crédit Photo :

- Service Maladies Infectieuses et Tropicales, CHU Pitié Salpêtrière
- Services de Dermatologie et d'infectiologie, CHU Nice
- Services de Dermatologie et Maladies Infectieuses, CHU Bordeaux

# Monkeypox virus : manifestations dermatologiques

Contage

Rapports sexuels (buccal, génital, anal); contact cutané rapproché/intime

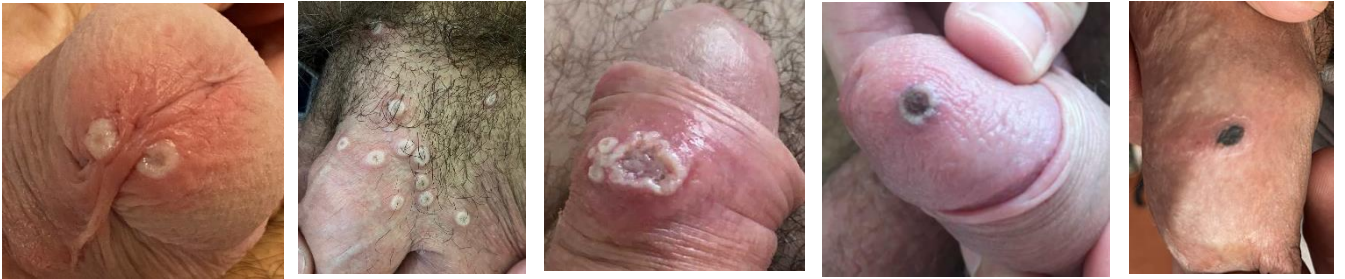3-14 jours

Lésions primaires

Pustules ombiliquées, ulcérations, croûte noire  
Adénopathies inflammatoires associées, douloureuses, satellites

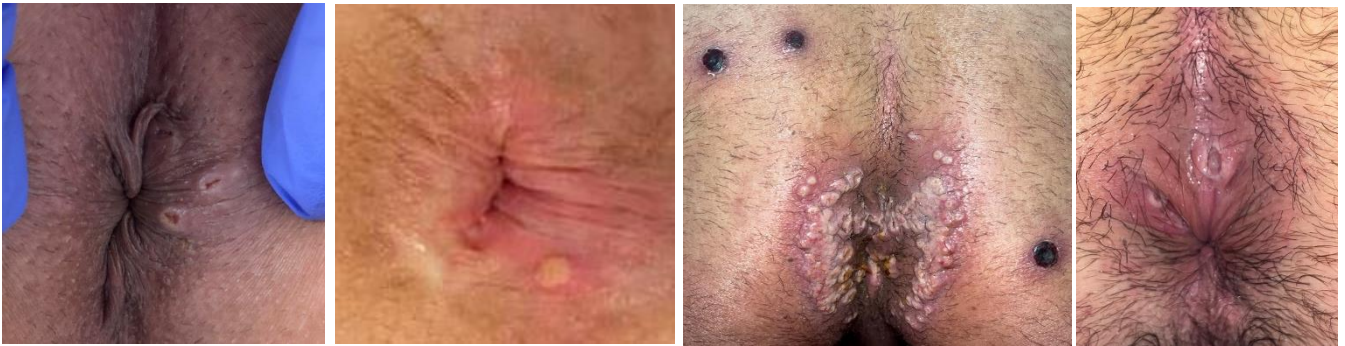Génital

Douleurs, parfois signe d'urétrite (écoulement, brûlures mictionnelles)



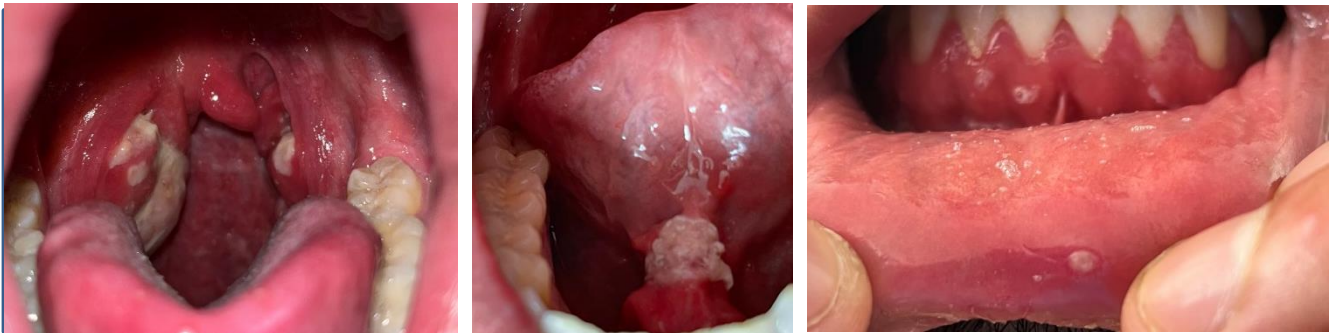
Anal

Signes de rectite : écoulement, douleurs, épreinte, ténésme, faux-besoin



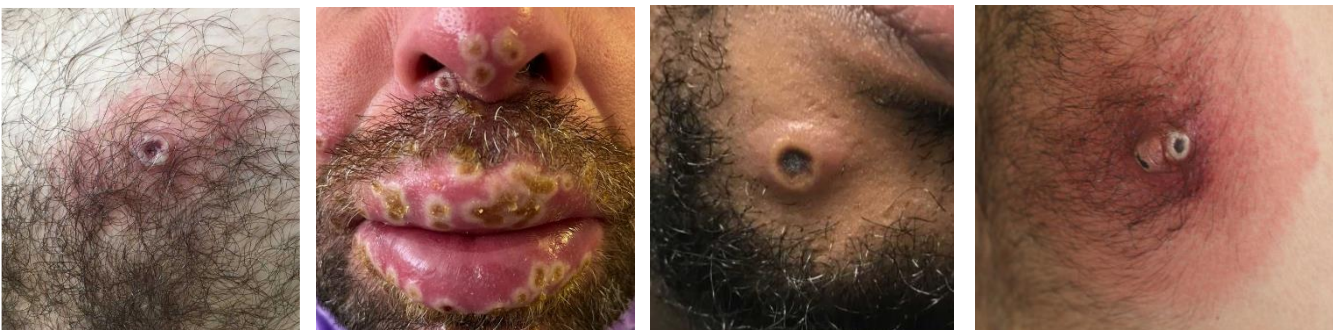Oropharyngé

Odynophagie, angine ulcéro-nécrotique, érosions buccales



Cutané

Lésions cutanées primaires : pubis, visage, mamelon...



# Monkeypox virus : manifestations dermatologiques

Contage

Rapports sexuels (buccal, génital, anal); contact cutané rapproché/intime

3-14 jours

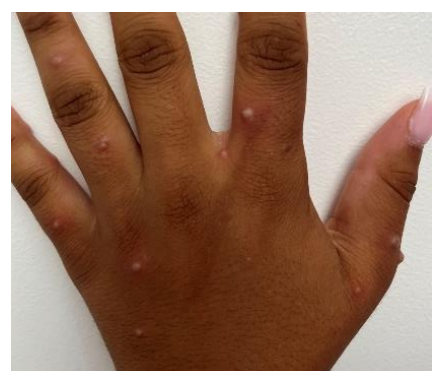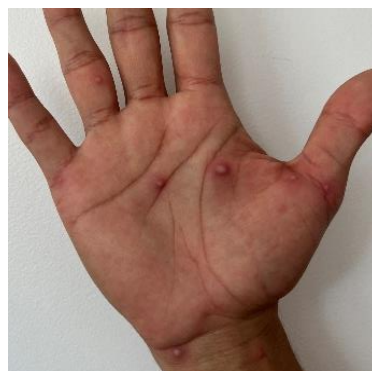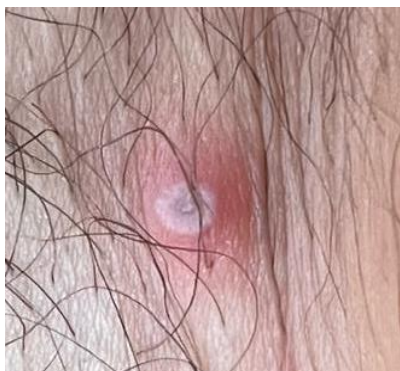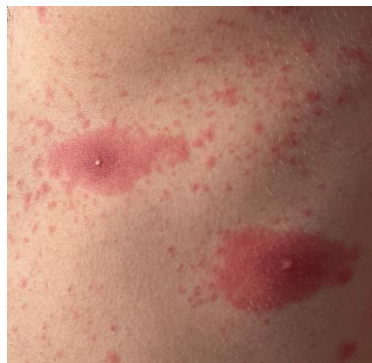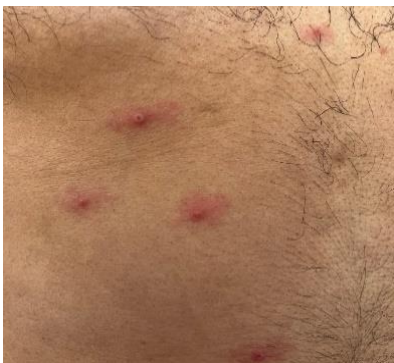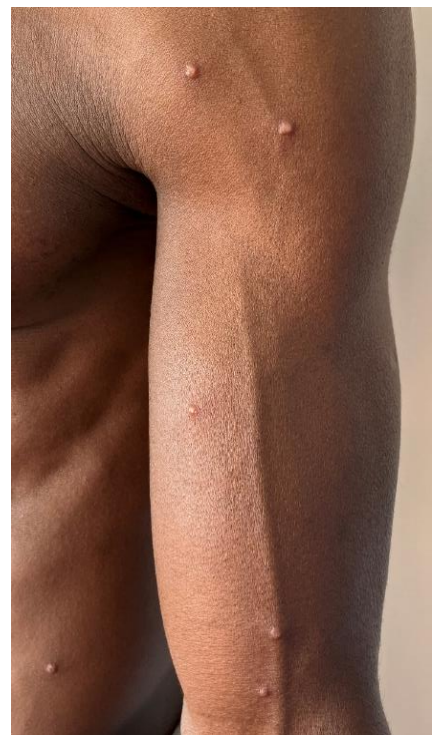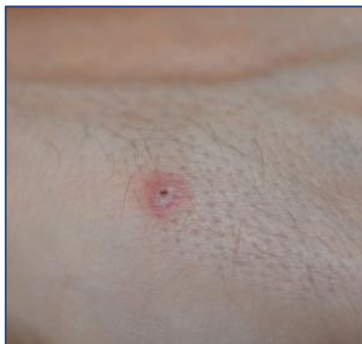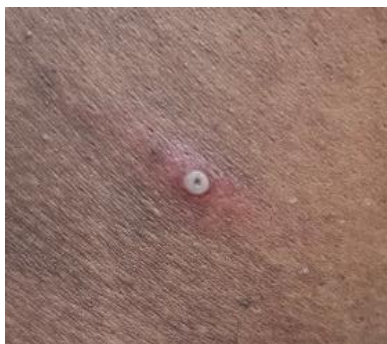Lésions primaires

2-4 jours

Lésions cutanées secondaires

Sd grippal : fièvre (~50%), asthénie, myalgies, céphalées

- Éléments d'âges différents, plusieurs poussées possibles
- 2-50 lésions en général, rarement > 100 lésions
- Pas de distribution particulière contrairement à la varicelle
- Atteinte des extrémités (~20%) sans prédilection pour les paumes et les plantes
- Vésiculo-pustules évoluant vers une ombilication/nécrose centrale
- Inflammation périlésionnelle fréquente, folliculite
- Involution des lésions en 14-21 jours environ



# Monkeypox virus : manifestations dermatologiques

Contage

Rapports sexuels (buccal, génital, anal); contact cutané rapproché/intime

3- 14 jours

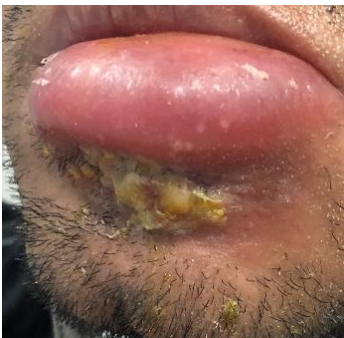Lésions primaires

2-4 jours

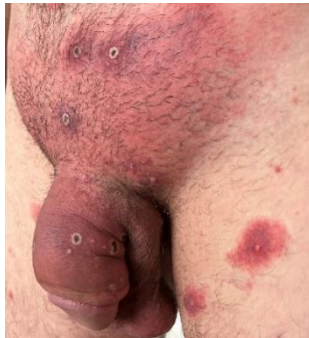Lésions cutanées secondaires

Complications dermatologiques

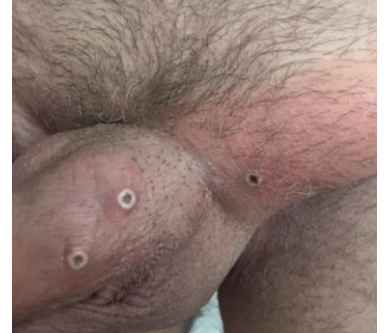Impétigo



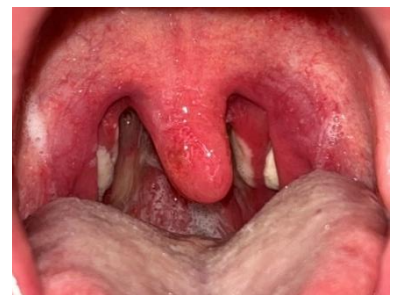Dermohypodermite bactérienne/virale ?



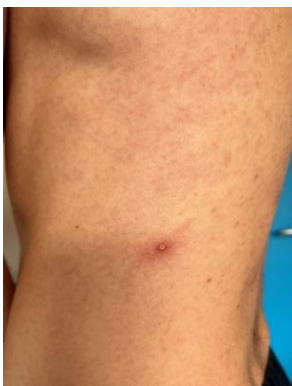Adénite inflammatoire



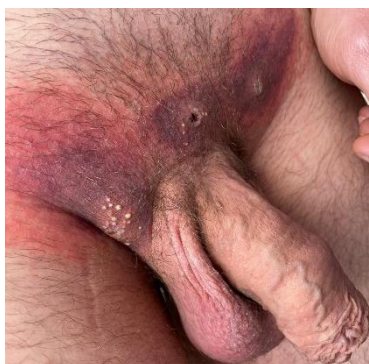Œdème luette



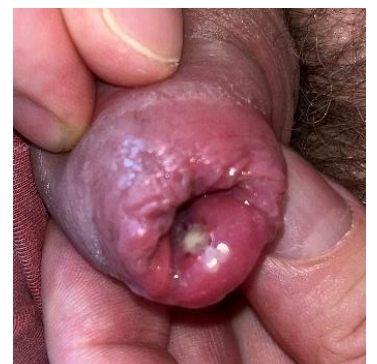Exanthème maculo-papuleux



Vascularite ?



Œdème pénis/paraphimosis



# Monkeypox virus : manifestations dermatologiques

## Contage

Rapports sexuels (buccal, génital, anal); contact cutané rapproché/intime



3- 14 jours

## Lésions primaires



2-4 jours

## Lésions cutanées secondaires



## Complications dermatologiques

Bilan, prise en charge de la douleur et des IST associées

### Cas général prise en charge des lésions cutanées/muqueuses simples :

- Lavage eau + savon, rinçage
- Si surinfection possible, antiseptie (Chlorhexidine aqueuse)
- En l'absence de surinfection, application de crème type Dalibour sur les croûtes (Cuivre Zinc - de marques Cicalfate, Cicaplast, Cicabio, Dermalibour...) qui semble améliorer la cicatrisation
- Après les soins friction hydro alcoolique des mains


### Douleur / Prurit :

- Traitements locaux :
  - Crèmes / Gels anesthésiques topiques (lidocaïne, lidocaïne + prilocaïne)
  - Bains de bouche (bicarbonate de Na, chlorhexidine) bains de siège (bicarbonate de Na, Sels d'Epsom [sulfate de Mg])
- Traitements généraux :
  - Palier 1 : Paracétamol, **PAS D'AINS**
  - Paliers 2 (Tramadol<sup>®</sup>, Codeïne – seuls ou associés au paracétamol) et 3 (morphine) si nécessaire (ne pas hésiter dans les formes hyperalgiques)
- Eventuellement anti-histaminiques sédatifs en cas de prurit insomniant

### Surinfection simple locale (ne nécessitant pas de parage de la plaie):

- En dehors de la région anale, antibiothérapie ciblant *Streptococcus pyogenes* et *Staphylococcus aureus* : Pristinamycine ou Amoxicilline / Ac Clavulanique
- En région anale, nécessité d'une activité antibactérienne sur entérobactéries et anaérobies : Amoxicilline/Ac. Clavulanique

# Monkeypox virus : manifestations dermatologiques



## Formes syndromiques IST : traitement syndromique

### - Problèmes :

- Diagnostic différentiel
- Fréquence des co-infections
- Evolutivité des dispositions techniques et réglementaires locales et nationales :
  - Soit possibilité de faire préalablement les prélèvements locaux adaptés au syndrome
  - Soit impossibilité => ordonnance pour bilan IST à J21 en sortie d'isolement

### - Formes urétrales :

- Ceftriaxone / Doxycycline

### - Formes ano-rectales :

- Sans lésions cutanées périanales (diagnostic différentiel d'une anorectite ST bactérienne) : Ceftriaxone / Doxycycline
- Avec lésions vésiculo-pustuleuses péri anales (diagnostic différentiel d'une anorectite ST virale) : Valaciclovir

### - Formes à type d'ulcération anogénitale ambiguë :

- BPG 2,4 MUI IM +/- Valaciclovir +/- Doxycycline

## Dans tous les cas où la contamination sexuelle est certaine ou probable :

RV de suivi en santé sexuelle à l'issue de l'isolement, le cas échéant réalisation à cette occasion des prélèvements IST non faits initialement

## Formes compliquées -> avis spécialisé +/- urgent :

### - Formes ORL compliquées

### - Suppuration, nécrose cutanées complexes

- Dermohypodermite (= cellulite des anglo-saxons) soit spécifique du MKP, soit bactérienne de surinfection

- Autres formes sévères chez immunodéprimés, femmes enceintes et nourrissons (lésions cutanéomuqueuses profondes, méningo-encéphalites, défaillances viscérales)